



Date: 2018-09-15 02:32 UTC

\* All sources 11 | Internet sources 7

<input checked="" type="checkbox"/>	[2]	<a href="https://docobook.com/prosiding-dies-natalis-57-fakultas-kedokteran-gigi.html">https://docobook.com/prosiding-dies-natalis-57-fakultas-kedokteran-gigi.html</a>	1.6%	9 matches
<input checked="" type="checkbox"/>	[3]	<a href="https://www.scribd.com/document/367435157/Rangkuman-Skenario-1-Blok-15">https://www.scribd.com/document/367435157/Rangkuman-Skenario-1-Blok-15</a>	2.1%	3 matches
<input checked="" type="checkbox"/>	[4]	<a href="https://snala07.blogspot.com/2016/10/">https://snala07.blogspot.com/2016/10/</a>	1.4%	2 matches
<input checked="" type="checkbox"/>	[5]	<a href="https://vdocuments.site/documents/dali-tdk.html">https://vdocuments.site/documents/dali-tdk.html</a>	1.1%	3 matches
<input checked="" type="checkbox"/>	[7]	<a href="https://www.scribd.com/doc/309349482/Skill-Lab-Penyakit-Mulut">https://www.scribd.com/doc/309349482/Skill-Lab-Penyakit-Mulut</a>	1.0%	2 matches
<input checked="" type="checkbox"/>	[9]	<a href="https://edoc.site/bimbingan-ukdi-4-pdf-free.html">https://edoc.site/bimbingan-ukdi-4-pdf-free.html</a>	0.5%	1 matches
<input checked="" type="checkbox"/>	[10]	<a href="https://repository.usu.ac.id/bitstream/handle/123456789/35232/Chapter%20II.pdf;sequence=4">repository.usu.ac.id/bitstream/handle/123456789/35232/Chapter II.pdf;sequence=4</a>	0.6%	1 matches

6 pages, 2259 words

PlagLevel: selected / overall

131 matches from 11 sources, of which 10 are online sources.

**Settings**

Data policy: *Compare with web sources, Check against my documents, Check against my documents in the organization repository, Check against organization repository, Check against the Plagiarism Prevention Pool*

Sensitivity: *Medium*

Bibliography: *Consider text*

Citation detection: *Reduce PlagLevel*

Whitelist: --



## GINGIVOSTOMATITIS HERPETIKA PRIMER PADA NY. N USIA 32 TAHUN

### GINGIVOSTOMATITIS HERPETIKA PRIMARY IN MRS. N AGE 32 YEARS

Endah Kusumastuti

#### Info Artikel

Sejarah Artikel  
Diterima 06 Juni 2016

Disetujui 16 Juli 2016  
Dipublikasikan 16  
Desember 2016

#### Kata Kunci:

Gingivostomatitis,  
herpetika primer, anti-  
virus

#### Keywords:

Gingivostomatitis,  
herpetika primary,  
antiviral

#### Abstrak

Latar belakang: Gingivostomatitis Herpetika Primer adalah infeksi yang disebabkan Herpes simplex virus (HSV) tipe I yang mengenai area orolabialis. Penularan virus dapat terjadi melalui kontak langsung dengan lesi, seperti droplet saliva dari individu yang terinfeksi. HSV dapat aktif kembali kapan saja sesuai kondisi dan bisa menjadi laten di daerah masa jaringan saraf dan ganglia (misalnya, trigeminal ganglion). Umumnya herpes labialis muncul dalam 4 tahap yang berlangsung selama 2-3 minggu. Tujuan: Memberikan informasi kasus tentang suspek Gingivostomatitis Herpetika primer yang terjadi pada pasien karyawan swasta. Penatalaksanaan: Pasien wanita usia 32 tahun merasakan tubuhnya demam, malaise, pusing, dan nyeri otot. Dua hari kemudian muncul gelembung kecil-kecil banyak dalam rongga mulutnya, diperkirakan sariawan pasien memberikan Albotyl pada bibirnya. Keesokan harinya pada bibir atas dan bawah terlihat luka yang semakin parah. Pemberian obat antivirus terbukti efektif melawan infeksi HSV 1. Obat tersebut bekerja dengan menghambat sintesis DNA sehingga dapat menghambat replikasi virus. Salah satu obat antivirus yang sering digunakan adalah Acyclovir tablet dan Acyclovit salep. Pada hari ke-14 setelah minum obat secara teratur dan mengikuti edukasi yang diberikan pasien sembuh. Simpulan: Pemakaian tablet Acyclovir dan salep Acyclovir sebagai obat antivirus sangat efektif dalam penanganan kasus ini.

#### Abstract

Background: Gingivostomatitis Herpetika Primer is an infection caused by Herpes simplex virus (HSV) type 1 which is about orolabialis area. Transmission of the virus can be occurred through direct contact with lesions, saliva droplets from infected individuals. Herpes simplex virus can be latent in the future nerve tissue, ganglia (eg, trigeminal ganglion), the virus can be reactivate at any time according to the conditions. Generally, herpes labialis appeared in four stages which lasts for 2-3 weeks. Purpose: To provide information about suspected cases of primary Herpetika gingivo stomatitis that is occurred in patients private employee. Implementation: Patient felt her body fever, malaise, headache and muscle pain, two days later appeared small bubbles in the oral cavity, estimated to thrush, the patient gave albotyl on his lips. The next day on upper and lower lips visible injuries which is more severe. Giving of antiviral drugs prove that is effective against HSV-1 infection, the drug works by inhibiting the synthesis of DNA so it can inhibit viral replication. One of the anti-viral drug that is often used is acyclovit acyclovir tablets and ointments. On the 14th day after taking medicine regularly and follow education which is given, patient recovers. Conclusion: The using of acycolor tablet and acyclovir ointment as anti-viral drugs are very effective in handling this case.

## PENDAHULUAN

Rongga mulut mempunyai berbagai fungsi yaitu sebagai mastikasi, fonetik, dan juga estetik. Hal tersebut mengakibatkan rongga mulut menjadi bagian tubuh yang paling rawan karena merupakan pintu masuk berbagai agen berbahaya seperti produk mikroorganisme, agen karsinogenik. Selain itu, mulut sangat rentan terhadap trauma fisik, kimiawi, maupun mekanis<sup>3,5</sup>.

Salah satu penyakit yang sering terjadi dalam rongga mulut adalah Gingivostomatitis Herpetika Primer.<sup>[5]</sup> Gingivostomatitis Herpetika Primer merupakan penyakit yang disebabkan oleh Herpes Simplex Virus (HSV) tipe I yang mengenai area orolabialis.<sup>[5]</sup> Penularan virus paling sering terjadi melalui kontak langsung dengan lesi atau sekret oral dari individu yang terinfeksi<sup>1,2,4</sup>.

Gingivostomatitis Herpetika Primer adalah infeksi yang ditandai dengan timbulnya luka yang disertai rasa nyeri pada bibir atau bagian lain dari mulut di sebabkan oleh Herpes Simplex Virus tipe I ( HSV tipe I)<sup>5,6</sup>. Umumnya infeksi Herpes labialis terbagi dalam 4 tahap yang berlangsung selama 2-3 minggu. Tahap pertama ditandai dengan rasa tidak nyaman, gatal, dan sensasi terbakar di sekitar bibir atau hidung selama 1-2 hari.<sup>[9]</sup> Selain itu, gejala tersebut dapat disertai demam dan dengan atau tanpa pembengkakan kelenjar getah bening di bagian leher<sup>6,7,9,10</sup>.

Ketika masuk tahap kedua, muncul bintik-bintik berisi cairan dalam bentuk tunggal atau multiple yang seringkali disertai rasa nyeri. Tahap ketiga, bintik-bintik tersebut akan pecah dan membentuk luka yang basah. Cairan yang keluar dalam vesikel akan menular pada bagian tubuh atau orang lain yang melakukan kontak langsung dengan bagian yang terluka. Tahap terakhir ditandai dengan luka yang mulai mengering dan

sembuh. Lesi dapat kambuh kembali secara berulang pada berbagai interval waktu<sup>6,7,9,10</sup>.

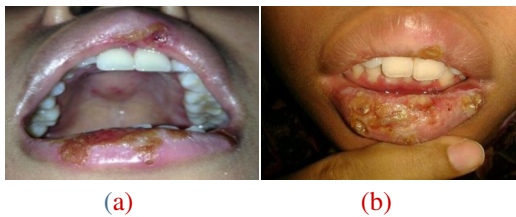Lebih dari 15-30 persen penderita Gingivostomatitis Herpetika Primer mengalami infeksi rekuren, terutama pada usia dewasa dengan rasio laki-laki dan perempuan adalah sama. Mekanisme patogenesis Herpes Labialis belum diketahui secara pasti namun kemungkinan infeksi tersebut terjadi karena virus bermigrasi ke bagian distal melalui selubung epineural saraf trigeminal. Virus selanjutnya mengalami proliferasi dan menginfeksi jaringan epitel pada terminal nerve ending<sup>8,9</sup><sup>[3]</sup>.

Obat antivirus dapat digunakan dalam pengobatan Gingivostomatitis Herpetika Primer. Obat tersebut terbukti efektif melawan infeksi HSV dengan menghambat sintesis DNA virus sehingga perkembangbiakan herpes virus terhambat.<sup>[4]</sup> Obat topikal berupa salep/ krim yang mengandung preparat idoksuridin (stoxil, viruguent, virunguent-P) atau preparat asiklovir (zovirax) dapat digunakan pada lesi dini. Pengobatan oral dapat menggunakan preparat asiklovir yang efektif menyembuhkan penyakit akibat HSV.<sup>[3]</sup> Parenteral asiklovir atau preparat adenine arabinosid (vitarabin) dapat diberikan pada penderita penyakit yang lebih berat atau apabila terjadi komplikasi pada organ dalam<sup>1,6,9,11</sup>.

Pencegahan kekambuhan bisa dilakukan dengan menghilangkan atau mengurangi faktor pencetus dengan memberikan pengarahai serta pengobatan infeksi dan meningkatkan daya tahan tubuh penderita dengan perbaikan kondisi tubuh<sup>5,11</sup>. Laporan kasus ini tentang Gingivostomatitis Herpetika Primer yang diduga terjadi akibat penurunan daya tahan tubuh dan penatalaksanaan kasus.

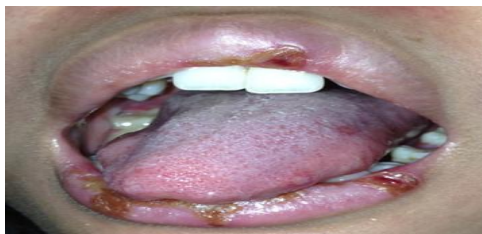### LAPORAN KASUS

Seorang pasien wanita usia 32 tahun datang ke klinik dengan keluhan luka terasa panas terbakar pada bibir atas dan bawah, terasa sakit dan mengganggu penampilan. Berdasarkan anamnesis pasien mengatakan bahwa awalnya sekitar 5 hari yang lalu, pasien merasa demam, lemas/ malaise, dan pusing, serta muncul gelembung-gelembung kecil pada bibir bawah, tidak sakit, tidak gatal, dan tidak terasa panas. Pasien melakukan penanganan dengan memberi obat tetes albotyl pada permukaan gelembung. Malam harinya gelembung tersebut pecah dan mengeluarkan cairan. Keesokan harinya, luka semakin lebar hampir setengah bibir bawah dan pada bibir bagian atas. Bagian bibir mulai terasa panas, sakit, dan sangat mengganggu penampilan. <sup>[2]</sup> Ulser pada bibir atas dan bawah ditunjukkan pada Gambar 1.



Gambar 1. (a) Ulser pada bagian atas, (b) Ulser pada bagian bawah

Pasien juga mengeluh adanya sariawan pada lidah dan langit-langit rongga mulut yang membuat pasien kesulitan menelan (Gambar 3).



Gambar 3. Ulser pada lateral lidah

Pemeriksaan ekstra oral bibir atas dan bibir bawah terdapat krusta, multipel,

irreguler, lebar dengan ukuran antara  $\pm 4$  mm sampai 1 cm, tepi kemerahan, dasar merah kecoklatan, rasa terbakar, dan sakit. Pemeriksaan intra oral diketahui pada bagian vermilion border dan rahang bawah terdapat krusta, multipel, irreguler, lebar  $\pm 4$  mm sampai 1 cm, tepi kemerahan, dasar merah kecoklatan, tidak dapat dikerok, rasa terbakar, dan sakit. Mukosa labial rahang atas dan bawah terdapat plak, lebar 3-5 mm, multipel, irreguler, tepi kemerahan, dasar putih, permukaan datar dan halus, rasa terbakar, dan sakit. Pada lidah terdapat ulser,  $\varnothing \pm 2-3$  mm, single, reguler, dasar putih, tepi kemerahan, dan sakit. Pada palatum terdapat papula,  $\varnothing \pm 2-3$  mm, multiple, reguler, dasar kemerahan, tepi kemerahan, dan sakit. Berdasarkan hasil pemeriksaan subjektif dan objektif, diagnosis yang dapat ditegakkan adalah Gingivostomatitis Herpetika Primer.

### PENATALAKSANAAN KASUS

1. Pemeriksaan berkala pada kunjungan hari pertama, keempat, dan hari keempat belas.
2. Terapi obat berupa tablet acyclovir 200 mg 5x sehari sebanyak 1 tablet, multivitamin yang berisi vitamin B dan vitamin C (B Comp C), serta obat kumur Benzidamin HCl 0,2% 3-4x sehari, dikumur setelah makan dan salep acyclovir untuk dioleskan pada bibir atas dan bibir bawah.

### HASIL PENGOBATAN

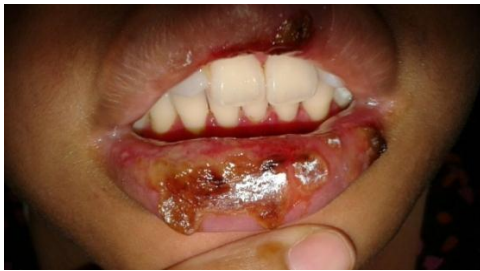#### Kunjungan Pertama

Berdasarkan diagnosis yang didapatkan adalah Gingivostomatitis Herpetika Primer. Pasien diberikan terapi obat berupa tablet, obat kumur, dan salep.

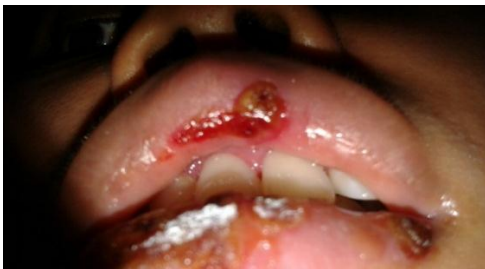#### Kunjungan Kedua

Pasien datang kontrol 1 pada hari ke-4. Hasil anamnesis menunjukkan keadaan pasien sudah lebih baik. Bibir terasa sedikit sakit tetapi mudah berdarah, sedangkan sariawan pada langit-langit dan lidah masih

sedikit sakit. Obat diminum dengan teratur dan nafsu makan membaik. Pemeriksaan ekstra oral menunjukkan bibir atas dan bawah terdapat krusta kering berwarna kuning, tepi kemerahan, masih tampak ada darah, dan sakit bila digerakkan (Gambar 4 dan Gambar 5).



Gambar 4. Bibir atas tampak krusta, kering, tepi kemerahan, dan mudah berdarah.



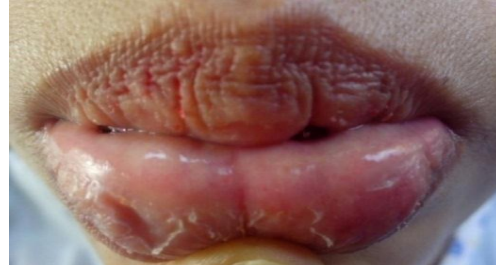Gambar 5. Bibir bawah tampak krusta kering, tepi kemerahan, dan mudah berdarah.

Selain itu, pada langit-langit terdapat ulser, multipel, diameter 1-2 mm, berwarna kuning, dikelilingi tepi kemerahan, dan sedikit sakit. Pada lateral lidah terdapat ulser, multipel, diameter 1-2 mm, berwarna kuning, dikelilingi tepi kemerahan, dan sedikit sakit. Terapi yang diberikan sama dengan kunjungan pertama.

#### Kunjungan Ketiga

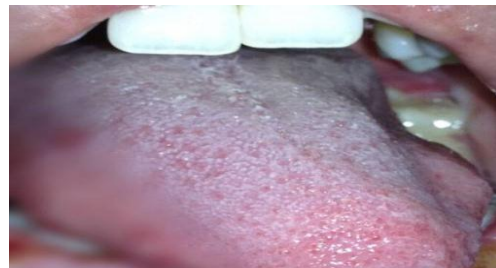
Pasien kontrol kedua pada hari ke-14 dengan kondisi sudah baik. Pasien sudah beraktifitas dan bekerja seperti biasa. <sup>[2]</sup> Pemeriksaan ekstra oral tampak bibir atas dan

bawah sudah sembuh hanya bibir atas dan bawah tampak kering (Gambar 6).



Gambar 6. Bibir kering, ulser pada bibir sudah sembuh

Pemeriksaan intra oral menunjukkan sariawan pada langit-langit dan lidah sudah sembuh (Gambar 7). Obat diminum secara teratur sampai hari kesepuluh. Nafsu makan membaik dan pasien dinyatakan sembuh.



Gambar 7. Ulser pada lateral lidah sudah sembuh

#### PEMBAHASAN

Gingivostomatitis Herpetika Primer merupakan penyakit yang disebabkan oleh HSV tipe I. Penyakit ini terjadi pertama kali selama hidup yang bermanifestasi di rongga mulut, diawali dengan gejala prodormal berupa malaise, sakit pada otot, pusing, demam, serta terjadi pembesaran kelenjar limfe regional. Setelah beberapa hari, gejala tersebut akan diikuti timbulnya gelembung kecil-kecil, banyak, bergerombol, dan mudah pecah menjadi ulser multipel dengan dasar dangkal dan sakit <sup>1,4,11</sup>.

Berdasarkan anamnesis pasien menunjukkan bahwa awalnya sekitar 5 hari

yang lalu, pasien merasa demam, lemas/malaise dan pusing, selanjutnya muncul gelembung-gelembung kecil berisi cairan, pada bibir bawah, tidak sakit, tidak gatal, dan tidak terasa panas. Diagnosis banding Diagnosis Gingivostomatitis Herpetika Primer adalah stomatitis alergika dan Erytema Multiformis. Hasil anamnesis menunjukkan bahwa tidak ada riwayat alergi baik pada pasien ataupun keluarganya. Adanya gejala prodormal yang menyertai membedakan penyakit infeksi virus ini dengan stomatitis alergika. Pasien juga tidak memiliki riwayat alergi pada obat yang menunjukkan bahwa pasien tidak sedang menderita Erytema Multiformis<sup>5,7</sup>.

Terapi yang diberikan pada kasus ini adalah anti virus, anti piretik, multivitamin, dan obat kumur yang bersifat anastesi lokal. Terapi yang diberikan pada kunjungan pertama berupa tablet acyclovir 200 mg 5x sehari 1, multivitamin yang berisi vitamin B dan vitamin C (B Comp C capl 2x sehari 1), paracetamol 500 mg 3x sehari 1, serta obat kumur Benzidamin HCl 0,2% 3-4x sehari. Obat kumur digunakan setelah makan dan salep acyclovir untuk dioleskan pada bibir atas dan bibir bawah 4-5 kali sehari. Terapi yang dianjurkan pada kunjungan kedua (hari keempat) sama dengan kunjungan pertama, hanya saja multivitamin yang diberikan cukup dikonsumsi 1x sehari.

Selain obat-obatan tersebut, pasien juga dianjurkan menghindari makanan pedas dan berbumbu tajam, serta istirahat yang cukup dan mengkonsumsi makanan lunak tinggi kalori dan protein seperti susu, roti, dan jus buah<sup>1,6,7,11</sup>. Pada hari ke-10 pasien tidak datang tetapi dipantau melalui telepon. Pasien melaporkan kondisinya sudah baik dan obat sudah habis.<sup>[7]</sup> **Selama terapi pasien mematuhi pengobatan dan edukasi dengan baik dan pasien sembuh pada hari ke-14.**

## SIMPULAN

Berdasarkan kasus Gingivostomatitis Herpetika Primer yang disebabkan oleh infeksi Herpes simplex virus (HSV) tipe I menunjukkan bahwa apabila **pasien mematuhi pengobatan dan edukasi dengan baik**, pemakaian tablet acyclovir dan salep acyclovir dengan dosis yang tepat serta cara pemakaian yang benar, maka proses penyembuhan pasien berjalan dengan baik.

## REFERENSI

1. Cunningham, A., Griffiths, P., Leone, P., Mindel, A., Patel, R., Stanberry, L., and Whitley, R. 2012. Current Management and Recommendations for Access to Antiviral Therapy of Herpes Labialis. *Journal of Clinical Virology*. 53(1) : 6-11.
2. Cawson, R.A., and Odell, E.W. 2008. *Cawson's Essentials of Oral Pathology and Oral Medicine*. Churchill Livingstone. New York Philadelphia. 8<sup>th</sup> Edition. 176-179.
3. Greenberg, M.S., and Glick, M., 2014. *Burket's Oral Medicine. Diagnosis and Treatment*. *Journal of Orthodontics*. 30(4). p.346.
4. Laskaris G., 2003, *Treatment of oral diseases*, Thieme, Germany 84-85
5. Opstelten, W., Neven, A.K., and Eekhof, J. 2008. *Treatment and Prevention of Herpes Labialis*. *Canadian Family Physician*. 54(12) : 1683-1687.
6. Kolokotronis, A. and Doumas, S. 2006. *Herpes Simplex Virus Infection, with Particular Reference to The Progression and Complications of Primary Herpetic Gingivostomatitis*. *Clinical Microbiology and Infection Journal*. 12(3) : 202-211.
7. Scully, C. 2013. *Oral and Maxillofacial Medicine. The Basis of Diagnosis and Treatment*. Churchill Livingstone Elsevier. Edinburg. p.4-17 : 233-238.

8. Arduino, P.G. and Porter, S.R. 2007. Herpes Simplex Virus Type 1 Infection : Overview on Relevant Clinico-Pathological Features. *Journal of Oral Pathology and Medicine* . 37(2) : 107-121.
9. VorvickLinda, J. 2014. Herpes-Oral. Health Information Library. Pennstate Hershey Milton S. Hershey. Medical Center.
10. You, Y., Li, W., Yafei, L., Qianqiu, W., Shuanglin, C., Yating, T., Shenqiu, L., Li, B., Jianyun, L., Zhiping, W., Wenchieh, C., and Fei, H. 2015. Multicenter Randomized Study of Inosine Pranobex Versus Acyclovir in The Treatment of Recurrent Herpes Labialis and Recurrent Herpes Genitalis in Chinese Patients. *Journal Dermatology*. 42(5).
11. Jaya, P. and Harijanti, K. 2009. Gingivostomatitis Herpetika Primer. *Oral Medicine Dental Journal*. 1(2) : 6-9.